

Dr. Israel Herrera Flores<sup>1</sup>  
Dr. Gregorio Viramontes Trejo,  
Dra. Guadalupe Guerrero Avendaño

## Incidencia de estenosis tubárica proximal en pacientes con esterilidad y valor terapéutico de la histerosalpingografía mediante repermeabilización tubárica en el Hospital General de México

### RESUMEN

**Introducción:** Para establecer el diagnóstico etiológico de la paciente con infertilidad, una de las herramientas de mayor uso es la histerosalpingografía (HSG), la cual es el método de elección para la valoración de patología tubárica y en algunos casos ésta es terapéutica cuando la infertilidad es causada por obstrucción tubárica proximal (OTP). El objetivo de este estudio es conocer la incidencia de OTP en nuestro medio, así como también conocer la utilidad terapéutica de la HSG.

**Material y métodos:** Se realizó estudio retrospectivo, longitudinal incluyendo pacientes femeninas de 17 a 40 años, con diagnóstico de envió de infertilidad, en el Hospital General de México en el periodo comprendido del 1 de enero del 2006 al 30 de junio del 2009, a quienes se les realizó HSG.

**Resultados:** Se estudiaron a un total de 266 pacientes, de las cuales 122 fueron enviadas con el diagnóstico de esterilidad secundaria y 144 con el diagnósti-

co de esterilidad primaria. En 62 pacientes se demostró permeabilidad tubárica normal. La obstrucción tubárica proximal fue el diagnóstico más frecuente, predominando la obstrucción tubárica bilateral (37%) sobre la unilateral (20%). Del total de las mujeres a quienes se les realizó el diagnóstico de OTB, cinco pacientes repermeabilizaron en la primera HSG. En diez mujeres más se repitió el estudio en el mismo mes, con el objetivo de lograr la repermeabilización, observando que cuatro pacientes repermeabilizaron ambas tubas uterinas y en dos más se observó repermeabilización de al menos una de ellas. En cuatro pacientes no se logró repermeabilizar ninguna salpinge.

**Discusión:** La incidencia de la OTP, oscila del 10 al 25% del total de las mujeres que padecen de infertilidad y la causa de la obstrucción anatómica o funcional pudiera ser resultado de estasis crónica dentro del extremo proximal de la tuba uterina. Al comparar estos resultados con los de nuestra población, encontramos un incremento sig-

nificativo en la incidencia de OTP, que al sumar los porcentajes de OTP bilateral con la unilateral suman 57%. Deseo sugirió el reemplazo de la salpingografía selectiva (SS), por la repetición en un segundo tiempo de HSG para permeabilizar las tubas en pacientes con diagnóstico de OTP este autor reportó una tasa de éxito de un 60%. En nuestra experiencia observamos la misma tasa de éxito.

**Conclusión:** La HSG sigue siendo el método de elección para la valoración de las trompas uterinas en pacientes con el diagnóstico de esterilidad y al observar un incremento en la incidencia en la OTP en nuestra población, ésta presenta un valor terapéutico agregado, con los beneficios de presentar menores complicaciones que las observadas con la SS.

**Palabras clave:** Histerosalpingografía, obstrucción tubaria proximal, repermeabilización tubaria.

*continúa en la pág. 158*

<sup>1</sup>Del Departamento de Radiología e Imagen del Hospital General de México. Dr. Balmis No. 148, Col. Doctores, México, D.F.  
Copias (copies): Dr. Israel Herrera Flores E-mail: alfa\_odin@hotmail.com

## ABSTRACT

**Introduction:** Hysterosalpingography is defined as the sequent introduction in the uterus, fallopian tubes and abdominal cavity, of an opaque substance (non ionic iodized compound) with a probe, while external cervical orifice is obstructed and under supervised pressure, it is prescribed for uterine cavity and surroundings evaluation, being relevant the permeability demonstration of the uterine tubes in patients diagnosed with infertility and in some cases anexial pathology.

**Objective:** Report incidence of ultra and linkages pathology reported by hysterosalpingography, stressing advantages and disadvantages of this method and making a description of observed findings.

**Material and methods:** Longitudinal, retrospective study

was made to 288 female patients, ages between 19 and 40 years old, with diagnosis of infertility and uterine anomalies and/or anexial, in the period comprised between January 2006 to January 2009. Test was performed to all patients between days 7 and 12 of menstrual cycle, in digital X-Rays room with fluoroscopy and G.E. Prestige II control. Taking AP projections, oblique, right side and emptying.

**Results:** Endometrial cavities with normal aspect in 185 patients were found. Endometrial cavities with intraluminal filling defects in 103 patients, with respect to Fallopian tubes were found normal or permeable 142 patients and with tubaric bilateral obstruction 86 patients, unilateral obstruction 52 patients. Anatomic variants represented only 8.33%, being bi-horn unicoles, arcuate and septated uterus the most common, with anexial masses observed only in 2.7 % of the cases.

**Conclusions:** Hysterosalpingography is considered still as one of imaging methods, allowing to identify tubarian pathologies, as well as of the endometrial, anexial cavity and alterations of uterine morphology, with a great impact in the diagnosis of tubarian obstruction, being this main indication in patients with of primary or secondary infertility diagnosis. Represent a simple, efficient and low-cost method of diagnostic imaging, with the only disadvantage of the ionizing radiation use. It is important that every Radiologist or specialist in fertility be familiar with imaging interpretation and findings described in each of the pathologies that can be observed by this imaging method.

**Key words:** Hysterosalpingography, Müllerian anomalies, tubarian obstruction.

## Introducción

La infertilidad se define como la ausencia de embarazo en una pareja después de un año de mantener relaciones sexuales sin uso de métodos anticonceptivos. De acuerdo con esta definición, que es la más aceptada, 10-15% de todas las parejas son infértiles. Si se atiende a la definición de la Sociedad Europea de Reproducción y Embriología, que establece el diagnóstico de infertilidad después de dos años de relaciones sexuales sin método anticonceptivo, la prevalencia de parejas con infertilidad es de entre 5-6%.<sup>1</sup> La infertilidad femenina se divide en primaria, definida como mujer que nunca ha concebido un hijo y secundaria, definida como mujer que tuvo un hijo, pero posteriormente presenta alteraciones funcionales y/o del aparato reproductivo que no permiten un nuevo embarazo.

Para realizar el diagnóstico de esterilidad femenina, es necesario complementar la exploración física gine-

cológica básica y estudios de laboratorio, con estudios de gabinete, como es el caso del Ultrasonido, Resonancia Magnética y la Histerosalpingografía (HSG), este último realizado en las pacientes en las que se sospecha que la causa de infertilidad es secundaria a obstrucción tubárica y en algunos casos este estudio puede ser terapéutico y repermeabilizar una obstrucción después de su realización.<sup>2</sup>

El estudio estructural de las trompas de Falopio inicia en 1561 con Gabriele Falopius en Modena, Italia, quien describió las diferentes partes de la trompa uterina. Décadas antes de las primeras imágenes de rayos "X" William Tyler Smith, en 1849, realizó el primer método intervencionista para el tratamiento de esterilidad, por medio de la recanalización tubárica, utilizando una cánula de plata J-Shaped dirigida hacia el cuerno uterino, sugiriendo que las trompas uterinas se encuentran obstruidas por un material *glutinoso*.<sup>3</sup> Las primeras imá-

genes obtenidas de las trompas uterinas y de la cavidad endometrial se realizaron 15 años después del descubrimiento de los rayos X.<sup>4</sup>

En 1961 Sweeny proporcionó el diámetro de la luz de las trompas uterinas (0.1-1.0 mm) y qué tanto su configuración y dirección eran variables. En 1966 Corfman y Taylor usaron una cánula curva, pero de 3.5 mm para pasar directamente a la tuba.<sup>3</sup>

En 1977 se realizaron las primeras técnicas de angiografía usando catéteres de 7 F (utilizado para la cateterización de la arteria bronquial), con la finalidad de canalizar la porción intersticial de la trompa uterina para realizar el diagnóstico de obstrucción tubárica proximal.<sup>3</sup>

En 1987 Thurmond y cols. describieron el uso de la salpingografía selectiva y la recanalización tubárica para el tratamiento de infertilidad.<sup>3</sup>

Actualmente la HSG es el mejor método para la valoración de las tubas uterinas, siendo su principal indicación la evaluación de infertilidad. Otras de sus indicaciones incluyen, la evaluación de mujeres con historia recurrente de abortos espontáneos, valoración de mujeres antes de miomectomía y evaluación postoperatoria de mujeres sometidas a salpingoclasia de tubas o salpingoplastia. Dentro de las anomalías visualizadas en la HSG se encuentran las de tipo congénito o debidas a infecciones, obstrucción o espasmo, dentro de éstas, la obstrucción tubárica proximal (OTP) juega un papel importante en la patogenia de la infertilidad, siendo su principal etiología la enfermedad pélvica inflamatoria.<sup>5</sup>

Entre las contraindicaciones para realizar la HSG se encuentran:

- Embarazo.
- Toda infección del tracto genito-urinario, ya que pudiera ocasionar un riesgo de infección ascendente.
- Hipersensibilidad al medio de contraste, debido al riesgo de provocar una reacción anafiláctica.

La obstrucción tubárica (OT) se observa en los estudios de HSG, como una interrupción abrupta al paso del medio de contraste, sin opacificación de la porción más distal de la tuba uterina, la cual puede ser uni o bilateral. Si el obstáculo se encuentra en la porción ampular, la tuba se puede dilatar condicionando la formación de hidrosalpinx.<sup>5</sup>

El objetivo del presente estudio es obtener la incidencia de la obstrucción tubárica proximal, además de mostrar la utilidad terapéutica de la HSG, en las pacientes con diagnóstico de envió de esterilidad primaria o secundaria en el Hospital General de México.

## Material y métodos

Se realizó estudio retrospectivo que incluyó pacientes femeninas de 17 a 40 años, con diagnóstico de en-

vío de esterilidad, las cuales acudieron al Servicio de Radiología e Imagen del Hospital General de México en el periodo comprendido del 1 de enero de 2006 al 30 de junio del 2009. Los criterios de exclusión fueron aquellas pacientes que acudieron con datos de cervicovaginitis, menstruación o metrorragia, pacientes embarazadas, con antecedentes de hipersensibilidad al medio de contraste o pacientes mayores de 40 años.

El procedimiento se realizó en Sala de Rayos X digital con fluoroscopia y tele mando. El material utilizado fue el siguiente:

- Campos estériles.
- Gasas.
- Especulo.
- Lubricante.
- Jabón quirúrgico.
- Contraste iónico en cantidad no mayor a 50 mL.
- Cánula tipo Jarcho.
- Jeringas de 10 cc.
- Guantes y bata estériles, cubrebocas y gorro.

Se obtuvo inicialmente radiografía simple de pelvis, para valorar la presencia de calcificaciones, fibromas calcificados, colecciones o tumor líquido a nivel de pelvis y /o presencia de dispositivo intrauterino para control de la fertilidad.

Con la paciente en posición ginecológica, se introdujo espejo vaginal lubricado, posterior a la asepsia y antisepsia, así como colocación de campos estériles, hasta identificar orificio cervical externo. Se realizó también limpieza del cérvix, se introdujo cánula de Jarcho. Con la jeringa de 10 cc se inyectó medio de contraste hidrosoluble, iónico, obteniendo las imágenes en las diferentes proyecciones. Inicialmente mucosografía y una vez que se observó la cavidad endometrial, se continuó hasta una repleción creciente. Posteriormente se toman proyecciones AP, oblicua izquierda, derecha y lateral.

Se realizó una última proyección de vaciamiento.

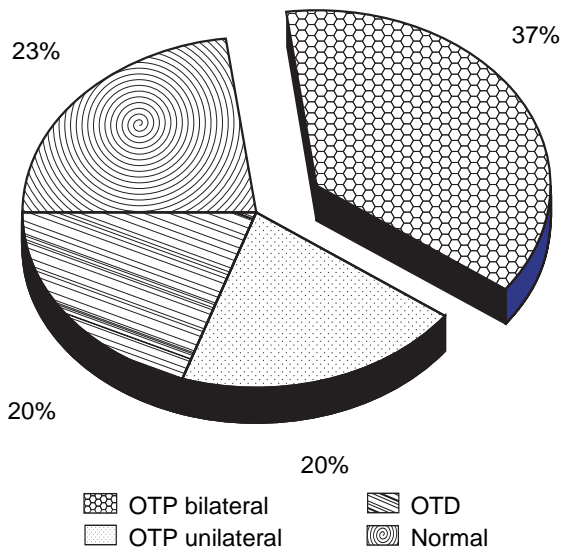
## Resultados

En el periodo considerado, se estudiaron un total de 266 pacientes, de las cuales 122 fueron enviadas por el diagnóstico de esterilidad secundaria y 144 con el diagnóstico de esterilidad primaria, los grupos por edad se resumen en el *cuadro I*.

De las 266 mujeres estudiadas, en 62 pacientes se demostró permeabilidad tubárica normal, con paso del medio de contraste a la cavidad pélvica sin demostrarse otras lesiones agregadas. La OTP fue el diagnóstico más frecuente, predominando la obstrucción tubárica bilateral observada en 96 pacientes, sobre la unilateral identificada en 54 pacientes, además en 54 pacientes mas se observa obstrucción tubárica distal (*Figura 1 y Cuadro II*).

**Cuadro I.** Mujeres enviadas con diagnóstico de envió de esterilidad.

Diagnóstico de envió	Edad				
	17-19	20-25	26-30	31-35	36-40
Esterilidad primaria	5	40	40	52	7
Esterilidad secundaria	1	11	47	53	10



**Figura 1.** Incidencia de obstrucción tubarica.

Del total de las mujeres a quienes se les realizó el diagnóstico de OTB, cinco pacientes repermeabilizaron en la primera HSG. En 10 mujeres más se volvió a repetir el estudio en el mismo mes, con el objetivo de lograr la repermeabilización, observando que cuatro pacientes repermeabilizaron ambas tubas uterinas (*Figura 2*) y en dos más se observó repermeabilización de al menos una de ellas (*Figura 3*); en cuatro pacientes no se logró repermeabilizar ninguna tuba (*Figura 4*).

### Discusión

Al hablar de esterilidad es bien sabido que un 40% del factor implicado es el masculino, en un 20% la causa es desconocida y en el restante 40% está implicado el factor femenino, la mayoría de los casos por alteraciones tubáricas.<sup>2</sup> Dentro de éstas, la incidencia de la

OTP reportada oscila entre un 10 al 25% del total de las mujeres que padecen de infertilidad,<sup>6</sup> y que la causa de la obstrucción anatómica o funcional pudiera ser resultado de estasis crónica dentro del extremo proximal de la tuba uterina.<sup>7</sup> Al comparar estos resultados con los de nuestra población, encontramos un incremento significativo en la incidencia de OTP, siendo bilateral en el 37% y unilateral 20%, dando una incidencia total de OTP del 57%.

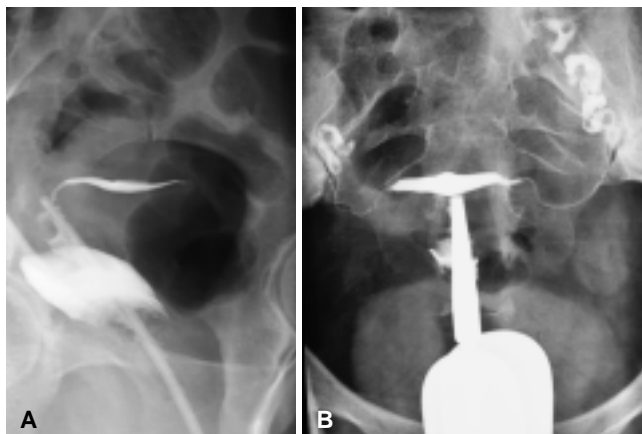
Dessole sugirió el reemplazo de la salpingografía selectiva (SS), por la repetición en un segundo tiempo de HSG para permeabilizar las tubas en pacientes con diagnóstico de obstrucción tubárica proximal, con el beneficio subsecuente de disminuir el tiempo de exposición a los rayos X o el riesgo de perforación tubárica presentados en la SS; este autor reportó 24 casos de repermeabilización exitosa de 40 pacientes estudiadas, equivalente a un 60%.<sup>7</sup> En nuestra experiencia observamos la misma tasa de éxito, logrando la repermeabilización de ambas tubas uterinas en cuatro pacientes y de al menos una de ellas, en dos pacientes más.

Lang demostró el mismo hallazgo en sólo 82 mujeres de 400 (20.5%), esta diferencia entre los resultados se debe a que Dessole incluyó relajantes musculares intravenosos y utilizó un inyector metálico para la instilación del medio de contraste a baja o alta presión con toma de radiografías en diferentes posicionamientos, lo que permitió remover el tapón mucoso que presuntamente causó la obstrucción tubárica.<sup>8</sup>

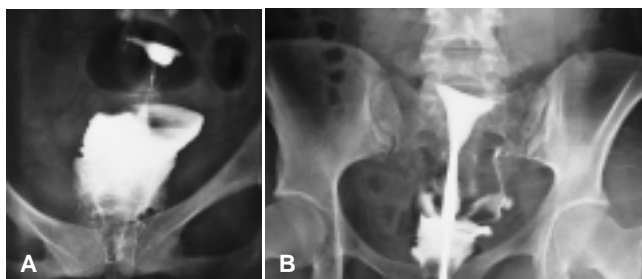
Otra de las ventajas que reportó Dessole es que las pacientes refirieron mínima molestia durante el estudio comparado con la salpingografía selectiva. En este artículo menciona que la repetición de una segunda HSG después de un mes de la primera es muy útil porque las modificaciones tanto de la actividad peristáltica tubárica y el ambiente intraluminal bioquí-

**Cuadro II.** Grupo de edad de mujeres con diagnóstico de OTB.

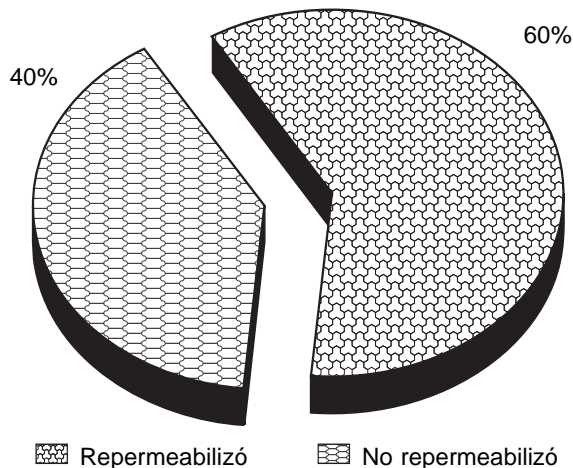
Diagnóstico	Edad					Total
	17-19	20-25	26-30	31-35	36-40	
OTP Unilateral	2	7	18	22	5	54
OTP Bilateral	5	7	36	41	7	96



**Figura 2.** Femenina de 24 años con el diagnóstico de esterilidad primaria. **A)** Proyección oblicua derecha donde se observa opacificación de cavidad endometrial sin paso del medio de contraste hacia las trompas uterinas. **B)** Repetición del estudio de la misma paciente realizado al cabo de un mes, observando reopermeabilización de ambas trompas uterinas.



**Figura 3.** Femenina de 29 años con diagnóstico de envío de esterilidad secundaria. **A)** HSG en proyección AP observando opacificación de la cavidad endometrial sin paso del medio de contraste a las trompas uterinas. **B)** repetición de HSG el mismo mes, observando opacificación de la tuba uterina izquierda y peritonización del medio de contraste en el mismo lado.



**Figura 4.** Porcentaje de pacientes a las que se les repitió la HSG en el mismo mes, con fines terapéuticos.

mico, relacionados con los cambios cíclicos hormonales pueden remover el tapón mucoso que es responsable en la mayoría de los casos de la obstrucción tubárica proximal.<sup>8</sup>

Los resultados de la HSG demuestran resultados variables; encontrando trompas aparentemente normales en el 20% de los casos, en los cuales, la causa de la obstrucción fue un espasmo tubario. La Obstrucción tubárica propiamente dicha fue atribuida a detritus amorfos o adherencias mínimas en el 40% de los casos; y extensa fibrosis o salpingitis ístmica nodosa en alrededor de 40% de los casos.<sup>9</sup>

### Conclusión

La HSG sigue siendo el método de elección para la valoración de las trompas uterinas en pacientes con el diagnóstico de esterilidad, y al observar un incremento en la incidencia en la OTP en nuestra población, ésta presenta un valor terapéutico agregado, con los beneficios de presentar menores complicaciones que las observadas con la SS.

### Referencias

- Forti G, Krausz C. Evaluation and treatment of the infertile couple. *J Clin Endocrinol Metab* 1998; 83: 4177-88.
- Manual CTO de medicina y cirugía, Mc Graw-Hill interamericana. *Ginecología* 2008; 8: 588-9.
- Thurmond AS, Machan LS, Maubon AJ y cols. A review of selective salpingography and fallopian tube catheterization. *RadioGraphics* 2000; 20: 1759-68.
- Eisenberg R. Obstetrical and gynecologic radiology. In: Eisenberg R (ed.). *Radiology, an illustrated history*. St Louis, Mo: Mosby; 1992, p. 347-63.
- Simpson WL, Betia LG, Mester F, hysterosalpingography: a reemerging study, *RadioGraphics* 2006; 26: 419-31, Published online 10.1148/rg.262055109.
- Sulak, et al. 1987; Thurmond, 1991; Honore et al. 1999.
- Papaioannou S. A hypothesis for the pathogenesis and natural history of proximal tubal blockage. *Human Reproduction* 2004; 19: 481-5.
- Dessole S, Meloni GB, Capobianco M, et al. A second hysterosalpingography reduces the use of selective technique for treatment of a proximal tubal obstruction. *Fertility and Sterility* 2000; 73: 1037-9.
- Thurmond SA. Interventional radiology in the treatment of infertility: Fallopian Tube Catheterization.



# Sociedad Mexicana de Radiología e Imagen, A.C.

**XLIV Curso Anual de Radiología e Imagen  
XXII Encuentro Nacional de Residentes**



*2010 Bicentenario de la  
Independencia de México*

**World Trade Center, Ciudad de México  
del 28 al 31 de enero de 2010**



## Informes e Inscripciones:



B.P. SERVIMED, S.A. DE C.V.  
Barranca del Muerto No. 620  
Col. Alpes, 01010 México, D.F.  
Tel.: + 62 (56) 9171-9570  
Fax: + 62 (66) 6660-1903  
E-mail: [smicurso@servimed.com.mx](mailto:smicurso@servimed.com.mx)  
Web page: [www.smi.org.mx](http://www.smi.org.mx)



Acreditado por:  
el Consejo Mexicano de  
Radiología e Imagen, A.C.



Avaluado por:  
el Colegio Nacional de  
Médicos Especialistas en  
Radiología e Imagen, A.C.